

# Platibasia, impresión basilar, retroceso odontoideo, y kinking del tronco cerebral, etiología común con la siringomielia, escoliosis y malformación de Arnold-Chiari idiopáticas

M.B. Royo-Salvador

**Resumen.** Introducción. Se expone una teoría etiopatogénica común a impresión basilar (IMB), platibasia (PTB), retroceso odontoideo (RTO), kinking del tronco cerebral (KTC), compartida con siringomielia idiopática (SMI), escoliosis idiopática (ESCID) y malformación de Arnold-Chiari (ARCH). Su confirmación depende de una posición anormalmente baja del cono medular (CMB) en los pacientes afectados de SMI. Pacientes y método. De 292 pacientes afectados de siringomielia (SM), se extraen 231 afectados de SMI y de estos 55 afectados de SMI, en los que se puede precisar el nivel del cono medular (NCM), además de otros valores referidos a la SMI, IMB, PTB, RTO, KTC, también ESCID y ARCH, mediante resonancia nuclear magnética (RM). Se precisa la posición del cono medular (CM) en 50 pacientes no afectados de SM, IMB, PTB, RTO, KTC, ESCID y ARCH con RM cervical y lumbar. Resultados. 32 pacientes presentaban un ángulo basal aumentado (58,18%). La existencia de una IMB se constató en una cuarta parte de los pacientes (25,45%). El RTO se observó en la mitad de los pacientes (47,27%). Algo más de un tercio presentaban KTC. El 6% del grupo control tienen CM a nivel del cuerpo de L1, mientras que el 84,21% de los pacientes afectados de SMI presentan imagen parcial o total del CM a ese nivel. Conclusión. La CMB en la SMI y su estrecha relación con la IMB, PTB, RTO, KTC, y también con la ESCID y ARCH, hacen muy verosímil la posibilidad de compartir entre ellas el mismo mecanismo etiopatogénico: una anormal asincronía de crecimiento entre el neuroeje y el neuroeje (AACNN), constituyendo una enfermedad con entidad propia que se expresa con diferentes expresiones sindrómicas. [REV NEUROL (Barc) 1996; 24: 1241-1250]

**Palabras clave.** Impresión basilar. Platibasia. Retroceso odontoideo. Kinking del tronco cerebral. Siringomielia. Escoliosis. Malformación de Arnold-Chiari. Etiología. Tracción medular.

**Summary.** Introduction. A common aetiopathogenic theory for basilar impression (IMB), platybasia (PTB), odontoid retrocession (RTO), kinking of the brainstem (KTC) applied to idiopathic syringomyelia (SMI), idiopathic scoliosis (ESCID) and Arnold-Chiari malformation (ARCH) is presented. Confirmation is based on an abnormally low position of the conus medullaris (CMB) in the patients with SMI. Materials and method. 292 patients with syringomyelia (SM), 231 with SMI were selected. Of these, 55 were chosen who had SMI and in whom the level of the conus medullaris (NCM) could be determined, together with the figures for SMI, IMB, PTB, RTO, KTC, ESCID and ARCH on cervical and lumbar MR. The position of the conus medullaris in 50 patients who did not have SM, ESCID nor ARCH on cervical and lumbar MR was determined. Results. 32 patients had an increased basal angle (58.18%). There was an IMB in a quarter of the patients (25.45%). RTO was observed in half of the patients (47.27%). Just over one third presented a KTC. 6% of the control group had CM at the level of the body of L1, whilst 84.21% of the patients with SMI presented a partial or complete CM image at this level. Conclusions. CMB in SMIU and its close relationship with IMB, PTB, RTO and KTC and also with ESCID and ARCH make it likely that they share the same aetiopathogenic mechanism: an abnormal lack of synchronization of the growth of the neuro-axis and the neural canal (AACNN), causing a specific disorder which is seen as different syndromes. [REV NEUROL (Barc) 1996; 24: 1241-1250]

**Key words.** Basilar impression. Platybasia. Odontoid process. Kinking brainstem. Syringomyelia. Scoliosis. Arnold-Chiari malformation. Aetiology. Medullary traction.

## INTRODUCCIÓN

A pesar de que algunos tratados no muestran una diferencia clara entre platibasia (PTB) e impresión basilar (IMB) [1,2]

existen suficientes diferencias morfológicas como para considerarlas entidades distintas [3,4], aunque se presentan habitualmente juntas con el retroceso odontoideo (RTO) y el kinking del tronco cerebral (KTC).

Recibido: 12.04.96. Recibido en versión revisada: 26.04.96. Aceptado: 26.04.96.

Jefe del Servicio de Neurocirugía. Clínica Tres Torres. Barcelona. Jefe del Servicio de Neurocirugía. Mutua Universal, Clínica Delfos. Barcelona. Jefe de la Unidad Neurovascular. Centre Cardiovascular Sant Jordi. Barcelona. Neurocirugía. Clínica Corachán. Barcelona. España.

Correspondencia: Dr. M. B. Royo. Clínica Corachán. Dpcho 117-119. Pl. Gironella 4. E-08017 Barcelona. E-mail: mroyo@idgrup.ibernet.com.

Agradecimientos. Al Prof. Dr. Solé Llenas por su confianza y aliento, al Dr. Capdevila por su colaboración en la localización de los casos clínicos procedentes del Centre Mèdic de Resonància de Barcelona, al Dr. Sancho, por su contribución estadística, al Prof. Dr. Rudolf Morgenstern por su contribución en la biomecánica.

© 1996, REVISTA DE NEUROLOGÍA.

## Platibasia

Se conoce con el nombre de platibasia (PTB) a la anomalía ósea consistente en el aplanamiento de la base del cráneo, que se traduce por la abertura del ángulo basal de Boogard. El valor normal de este ángulo oscila entre 115° y 140°. Existe PTB cuando supera los 140°. También puede considerarse el ángulo de Bull (normal £13°) [2,3]. Algunos autores como Rusell, Brain, Merrit, Alpers [3], Matson [2] y Chamberlain [1], confunden esta anomalía con la IMB, porque habitualmente se presentan juntas. Sin embargo, la PTB puede pre-

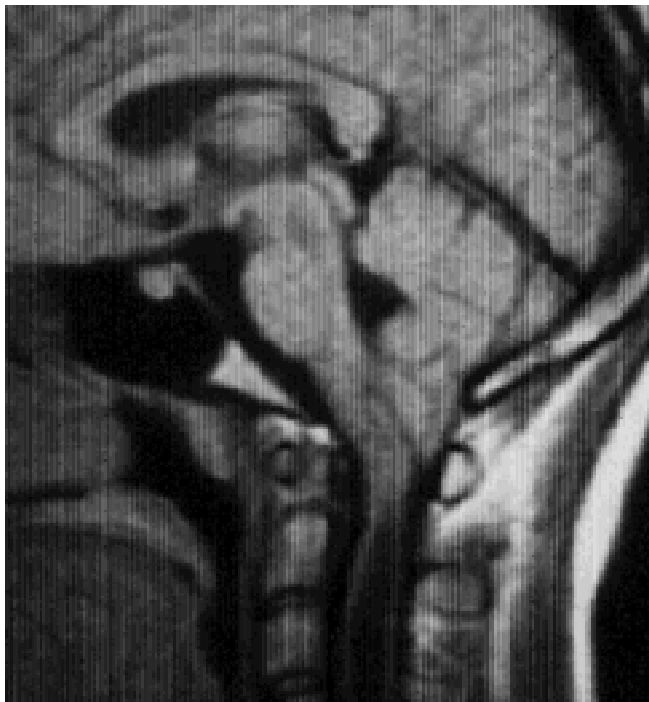


Figura 1. Caso 8, paciente afecto de plastibasia (PTB), ARCH, SMI y ligero KTC.

sentarse aislada y por otra parte puede observarse IMB sin PTB [2] (Fig. 1).

La PTB aislada no se acompaña de síntomas y, cuando se observan, siempre hay IMB u otras malformaciones asociadas.

### **Impresión basilar**

La IMB es la malformación cervicoccipital más frecuente y, por ello, la que se encuentra más a menudo asociada a insuficiencias neurológicas de la región cervicobulbar observada por primera vez por Ackermann en 1790. El diagnóstico radiológico in vivo fue realizado por primera vez por Shüller en 1911 [4]. La IMB es una invaginación del contorno óseo del agujero occipital hacia el interior de la fosa posterior con reducción de su capacidad, confiriendo a la base del cráneo una forma cupular opuesta a la normal (convexobasia). Esta anómala disposición se atribuye a una sinostosis precoz de la sutura esfenoccipital [3]. Existe cierta tendencia familiar y frecuentemente se asocia a anomalías de la unión craneovertebral [5]. El foramen mágnico es usualmente pequeño, deformado y desplazado hacia arriba dentro de la cavidad craneal. El clivus está elevado. El atlas está poco desarrollado, puede ser asimétrico, y usualmente está unido al hueso occipital; la lámina puede llegar a estar incompletamente formada. La odontoides y el axis están proyectados hacia adelante y arriba respecto a su posición normal e invadiendo el canal espinal [2]. Se asocia con frecuencia a la malformación de Arnold-Chiari (ARCH) y menos a menudo a la siringomielia (SM) [3].

La importancia de esta malformación radica en los efectos secundarios sobre el sistema nervioso [6,7]. Clínicamente se caracteriza por acortamiento del cuello con tendencia a inclinarlo hacia adelante y en hiperextensión, tortícolis, li-

mitación de los movimientos cervicales y dolores cervicocapitales constantes. Las manifestaciones neurológicas son propias de una compresión en la médula cervical superior: pérdida de fuerza y espasticidad, inestabilidad a la marcha, disimetría y progresiva pérdida de sensibilidad especialmente la vibratoria. Pueden afectarse algunos pares craneales inferiores y también pruebas de un aumento crónico de la presión intracraneal. El cuadro puede aparecer simultáneamente con SM, esclerosis múltiple o hidrocefalia.

El diagnóstico es siempre radiológico, la medida de Fischgold, la línea bimastoidea de Fischgold y Metzger, la línea digástrica de Fischgold y Metzger y las más conocidas de Mac Gregor y Chamberlain determina la existencia de la IMB [3,4].

El tratamiento cuando existen síntomas de hipertensión endocraneal o el cuadro clínico se agrava paulatinamente consiste en la descompresión occipitocervical [2,3,5].

### **Retroceso odontoideo**

El RTO es una malformación de la porción superior de la columna cervical consistente en la basculación hacia atrás de la apófisis odontoides, llegando a desplazar y comprimir las estructuras nerviosas adyacentes (Fig. 2). Descrito en asociación a la PTB y a la IMB se la discierne en este estudio como entidad aparte de ellas porque en ocasiones su presencia y magnitud no va concorde a las otras. Su diagnóstico es radiológico y valorable con el trazado de la línea basilar de Thiébaud-Wackenheimer-Vrousos [4], que permite situar la posición anteroposterior de la apófisis odontoides del axis. Esta línea es la prolongación hacia abajo del plano basilar. La apófisis odontoides del axis queda normalmente tangente, o su separación de esta línea no supera los dos milímetros.

La sintomatología de esta malformación RTO forma parte del cuadro de la IMB y de la PTB, consecuencia de la compresión de la apófisis odontoides sobre el tronco cerebral y las estructuras vasculares inmediatas.

### **Kinking del tronco cerebral**

El KTC consiste en una angulación hacia adelante entre la protuberancia y la médula espinal que acompaña a la PTB, IMB y el RTO, especialmente en los casos muy acusados. Se estudia como malformación independiente ya que puede representar o no la repercusión morfológica en el sistema nervioso de las malformaciones craneocervicales PTB, IMB y el RTO, siendo su aparición e intensidad medida de interés para investigar la correlación de fuerzas que pueden intervenir en la génesis de estas malformaciones craneoencefálicas.

La alteración morfológica del tronco cerebral o KTC es el último eslabón patogénico en la expresión de la sintomatología de la PTB, IMB, RTO y parte de la malformación de ARCH a la que frecuentemente se asocia.

### **Siringomielia idiopática**

La SM o cavitación de la médula espinal fue descrita por primera vez por Estienne [8], en su obra 'La dissection du

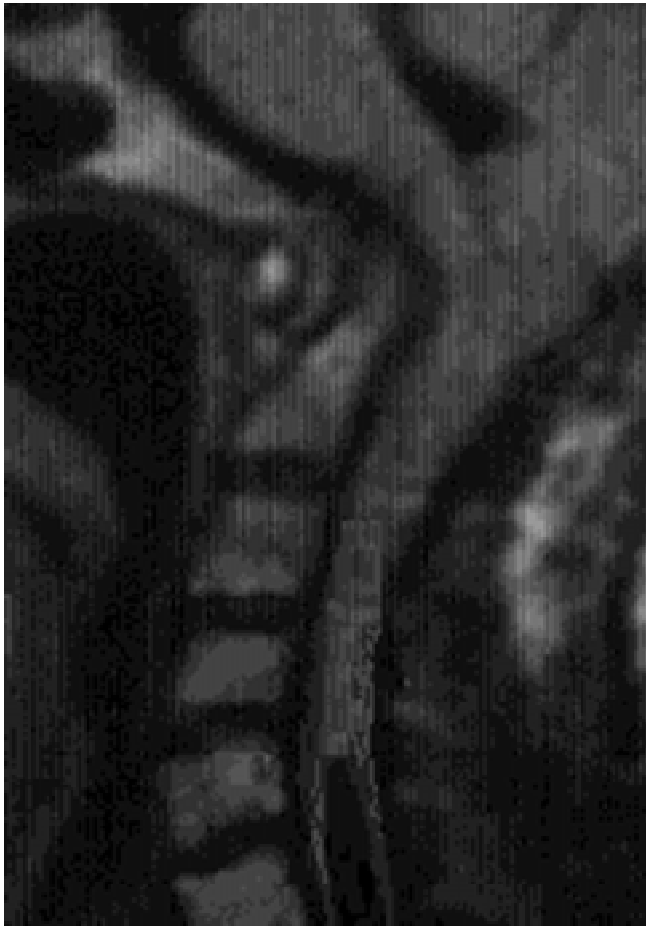


Figura 2. Caso 32, afecto de retroceso adontoideo (RTO), además de PTB, IMB, KTC, SMI y ARCH.

corps humain' de 1546. Sin embargo, no fue hasta 1804 que Portal [9] reconoció los fenómenos clínicos asociados a tales lesiones. Es en la obra de Olliver Di Angers [10] donde se utiliza por primera vez el nombre de siringomielia.

En 1882, Schutze [11] perfiló la correlación clinicopatológica entre los quistes medulares y la sintomatología clínica, especialmente con la disociación termoalgésica de la sensibilidad. Finalmente, Gowers [12] caracteriza y describe completamente el cuadro clínico de la SM.

La SM se puede definir como lo hace Zager [13]. Es una enfermedad crónica degenerativa y progresiva de la médula espinal, que se caracteriza por una pérdida disociada de la sensibilidad y amiotrofia branquial, con evidencia de cavitación centromedular.

En la SM, además de existir un conflicto mecánico, que se alivia mediante la craneotomía de fosa posterior, los conocimientos en base a su etiología quedan en suspenso, a pesar de las consideraciones de Chiari [14] y Gardner [15-20], que la atribuyen a la acción de la hidrocefalia.

## OBJETIVO

Se propone un estudio estadístico en un grupo de pacientes afectados de siringomielia idiopática (SMI) precisando el NCM y otros parámetros para argumentar una nueva teoría etiopatogénica de la PTB, IMB, RTO y KTC.

## MATERIAL Y MÉTODO

Este trabajo está basado en la publicación 'Aportación a la etiología de la siringomielia' [21], y es continuación de 'Siringomielia, escoliosis y malformación de Arnold-Chiari idiopáticas, etiología común' [22].

### Pacientes

Se seleccionan 292 pacientes afectados de SM a los que se les aplicó un cuestionario de 13 parámetros, con los que se perseguía recoger enfermos afectados de SM que pudieran ser candidatos para el estudio del CM, y tomar la información necesaria para relacionar los parámetros y las alteraciones neuroesqueléticas relacionadas con la SM.

La aplicación de este cuestionario permitió la subdivisión de pacientes en: 231 pacientes con SMI, en 58 de éstos se pudo determinar el NCM; 48 pacientes con SM de carácter no precisable; 7 pacientes con SM secundaria a anclaje medular; 6 pacientes con SM secundaria a otras afecciones. Se seleccionó este grupo de 58 pacientes con SMI en los que se pudo determinar el NCM en la misma exploración con RM, de los que se descartaron 3 casos, por no disponer de la información necesaria para cumplimentar un nuevo cuestionario de 40 parámetros. De estos 40 parámetros existen los siguientes en los que se hace especial énfasis al referirse a PTB, IMB, RTO y KTC.

*Malformaciones asociadas.* Cuello corto, megacefalia, turricefalia, malformación arteriovenosa, agenesia renal, craneostenosis, meningocele.

*Valoración del ángulo basal.* Sólo se consideró existente dicha anomalía en los casos evidentes, ya que la escasa definición de la cortical ósea en el estudio RM hace impracticables los sistemas convencionales aplicables en radiología simple.

*Impresión basilar.* En el estudio convencional RM sobre el plano sagital, la IMB queda definida por una apófisis odontoides cuya punta alcanza un nivel claramente superior al de la línea que une el paladar óseo y el borde posterior del foramen mágnum (línea de Chamberlain o de Mac Gregor).

*Clivus anómalo.* Se trata de aquellos casos en que el clivus se encuentra anormalmente acortado o deformado. Suele acompañar a otras anomalías: PTB, IMB. Forma parte de las impresiones basilares parciales anteriores.

*Cisterna magna.* Valoración del tamaño de la cisterna magna (CMG) en el corte sagital medio del examen RM.

*Retroceso odontoideo.* Consiste en una invaginación de la punta de la apófisis odontoides que se dirige anormalmente hacia atrás, sobrepasando claramente la línea imaginaria que une las apófisis clinoides posteriores y el ángulo postero-inferior del cuerpo de C<sub>2</sub>.

*Kinking del tronco cerebral.* Se trata de la angulación de vértice posterior que suele formar esta estructura considerando toda su longitud, especialmente a nivel de la unión

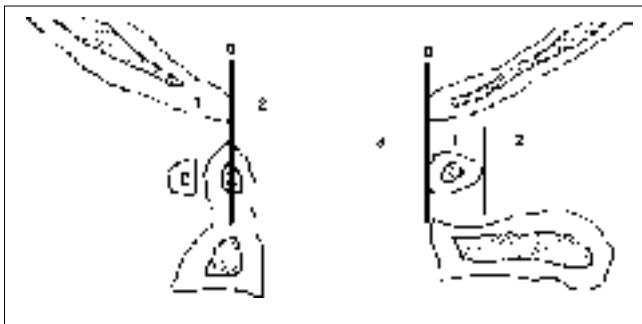


Figura 3. Esquema de las diferentes líneas y zonas para valorar el tamaño del agujero occipital. *Borde anterior del agujero occipital, clivus.* A partir de las secciones sagitales de la RM, se localizaba el borde anterior del agujero occipital. Considerándolo como normal a nivel de la punta de la apófisis odontoides. Clivus corto, 1: sin llegar al nivel de la apófisis odontoides. Clivus largo, 2: que sobrepasa el nivel de la apófisis odontoides. *Borde posterior del agujero occipital.* A partir de las secciones sagitales de la RM, se localizaba el borde posterior del agujero occipital. Tomándose los valores: 0. A nivel del borde anterior del arco posterior de C<sub>1</sub>. 1. A nivel del borde posterior del arco posterior de C<sub>1</sub>. 2. A nivel posterior del borde posterior del arco posterior de C<sub>1</sub>. 3. A nivel anterior del borde anterior del arco posterior de C<sub>1</sub>.

bulbo-medular. Una discreta angulación del tronco es hallada con bastante frecuencia en los estudios normales. No es frecuente, en cambio, una angulación marcada.

*Borde posterior del agujero occipital.* A partir de las secciones sagitales de la RM, se localizaba el borde posterior del agujero occipital, tomándose los valores: 0. A nivel del borde anterior del arco posterior de C<sub>1</sub>. 1. A nivel del borde posterior del arco posterior de C<sub>1</sub>. 2. A nivel posterior del borde posterior del arco posterior de C<sub>1</sub>. 3. A nivel anterior del borde anterior del arco posterior de C<sub>1</sub> (Fig. 3).

*Borde anterior del agujero occipital, clivus.* A partir de las secciones sagitales de la RM se localizaba el borde anterior del agujero occipital, considerándolo como normal a nivel de la punta de la apófisis odontoides. Clivus corto, 1: sin llegar al nivel de la apófisis odontoides. Clivus largo, 2: que sobrepasa el nivel de la apófisis odontoides (Fig. 3).

*Tamaño del agujero occipital.* El resultado de conjugar las dos cuestiones anteriores, borde anterior y borde posterior del agujero occipital, da el parámetro de normalidad: cuando el borde anterior del agujero occipital está a nivel de la apófisis odontoides y la cara anterior del arco posterior del atlas se alinea con el borde posterior del agujero occipital. Valores: 1. Normal. 2. Algo mayor de lo normal. 3. Marcadamente mayor de lo normal. 4. Mucho mayor de lo normal.

*Nivel del cono medular patrón (NCMP).* Se tomó un grupo control de 50 pacientes, que tuvieran un RM cervical y lumbar sin imágenes de SM, PTB, IMB, RTO, KTC, ESCID y ARCH, a los que se les aplicó un cuestionario con 12 parámetros. Tras administrar este cuestionario a los pacientes del grupo control, se obtuvo la distribución del CM. Dada la especial selección de los pacientes sin SM del grupo control, posiblemente los hallazgos obtenidos, en referencia al NCMP, no diferirán mucho de una población estadística estrictamente normal. A pesar de que el NCMP no tiene la precisión

de un instrumento de medida, en este trabajo se le utiliza como elemento clasificador principal y decisorio. En el presente estudio se toma como normal el NCM a nivel del cuerpo de L<sub>1</sub> (NCMP), que es donde se halla en el 94% de los pacientes control (obtenido en 50 pacientes no afectados de enfermedad relacionada con este estudio).

### Resonancia nuclear magnética

Los equipos de resonancia nuclear magnética (RM) utilizados fueron de 0,5 y 1,5 Teslas de la compañía General Electric (Milwaukee, Wisconsin, USA), modelos MAX y SIGMA, respectivamente, equipados con bobina o antena de superficie. Las matrices de adquisición oscilaron entre 224 y 256. El campo de visión fue de 30-35 cm para los cortes sagitales, y de 20-24 cm para los axiales. Las tomografías sagitales en T<sub>1</sub> se realizaron mediante secuencias de spin-eco, con un tiempo de repetición (TR) de 550 ms y tiempos de eco (TE) de 20 ms. Las tomografías sagitales en T<sub>2</sub> se realizaron utilizando secuencias de eco variable, con valores de TR de 2.000 ms y TE de 30-90 ms. Las tomografías axiales T<sub>1</sub> se realizaron con valores TR de 500 ms y TE de 20 ms. El tiempo total de adquisición fue de 5 min, para las tomografías en T<sub>1</sub> y de 12 min, en las adquisiciones T<sub>2</sub>. El grosor de corte fue de 5 mm, con una separación entre cortes de 1mm.

## RESULTADOS

### Edad

La edad media de los 231 pacientes con SMI fue de 40,2±14,8 años. La relación entre sexos fue de 0,95 (113 hombres y 118 mujeres). No se observaron diferencias significativas en cuanto a la edad de los varones (39,2±14,0 a) y la de las mujeres (41,0±15,6 a).

### Evolución

El tiempo medio de evolución de la SM en el momento del diagnóstico fue de 6,7±9 años, con un máximo de 45 años, y varios enfermos con evoluciones menores a 12 meses.

### Antecedentes patológicos

El 64,5% de los pacientes no presentaron antecedentes patológicos de interés. Dentro del grupo de pacientes con antecedentes patológicos de interés, cabe destacar la gran incidencia de antecedentes quirúrgicos (57%) en la SMI; con menos frecuencia siguen las malformaciones (18,3%), las anomalías en el parto (12,2%), el traumatismo (6,1%), la infección (4%) y la asociación de malformación con traumatismo (2,04%). Las malformaciones asociadas a la SM fueron clasificadas en tres grupos. En el primer grupo, denominado malformaciones craneales y cervicales, se incluyeron el cuello corto, la megacefalia y la turricefalia. En el

segundo grupo, denominado malformación extracraneal, se incluyen las malformaciones arteriovenosas y la agenesia renal, condición que no se presentó en ningún caso de esta serie. En el tercer grupo, denominado malformaciones de los extremos de la columna vertebral, se consideran el meningocele y la IMB. Se pudo apreciar cómo existe un marcado predominio de malformaciones craneales y cervicales (55,5%) asociadas a la SMI, mientras que la malformación de los extremos de la columna vertebral (37%) y las malformaciones extracraneales (7,4%) son menos frecuentes.

### **Platibasia**

La PTB valorada por el ángulo basal, se determinó en un 93% de los 55 pacientes. De los mismos, 32 pacientes presentaban un ángulo basal aumentado (58,18%). En 19 (34,54%) de los pacientes el ángulo basal se encontró dentro de los límites normales y en 4 (7,27%) no se pudo precisar. Entre los grupos de edad 'joven' y 'adulto' suman 29 casos, con el ángulo basal aumentado, y se observan 32 (58,18%) de 51 casos en los que se pueden valorar las dos variables. La diferencia está en algunos casos de edad 'anciano' de larga evolución.

De los 32 pacientes con el ángulo basal aumentado, 30 (93,75%) tienen el CM en una posición más baja de lo normal.

### **Impresión basilar**

La existencia de una IMB se constató en una cuarta parte de los pacientes estudiados. Incidencia de IMB en 55 pacientes afectos de SMI: sin IMB 40 (72,72%), con IMB 14 (25,45%), no precisado 1 (1,81%). Existe tendencia a alcanzar la significación estadística, con  $p = 0,059$ .

### **Retroceso odontoideo**

El RTO se observó en la mitad de los pacientes en que se registró su situación. Sin RTO 27 (49,09%), con RTO 26 (47,27%), no precisable 2 (3,63%),  $p = 0,6239$ .

### **Kinking del tronco cerebral**

Algo más de un tercio de los pacientes presentaban un KTC 32 (61,53%), una cuarta parte de grado marcado 13 (25%), y ausente en el resto 20 (38,46%).

De los 54 casos en los que se pudo precisar con claridad la presencia o no de KTC y la posición del CM, 30 (55%) casos presentaban cada uno de ellos alteración del tronco cerebral en forma de KTC y CMB  $p = 0,2$ . El 'valor esperado' para la presentación conjunta de KTC y CMB es de 31,48 para 54 pacientes.

### **Cisterna magna**

Se registró la morfología de la CMG consignando la presencia de colapso en 50 pacientes (92,6%) y normal en 4 (7,40%).

### **Cono medular y cisterna magna**

A pesar de que no existe una fuerte relación estadística entre el CMB y el colapso de la CMG, se da una  $p = 0,91$ . Se hallan 46 casos con colapso de la CMG (90,90%) de los 55 pacientes, en los que se ha podido constatar el NCM, por las proyecciones sagitales o transversales de la RM. Y de estos 46 casos, que presentan la CMG colapsada, el 69,56% (32 de 55 pacientes), presentan el NCM muy bajo.

### **Tamaño del agujero occipital y cono medular**

En el 66% de los casos en los que se puede precisar el tamaño del agujero occipital coincide: descenso acusado o moderado del cono medular y tamaño del agujero occipital mayor de lo normal. El valor esperado más frecuente es el de cono muy bajo, con el tamaño del agujero occipital mayor de lo normal.

Treinta pacientes de 47 casos, en los que se pudieron precisar los dos parámetros, presentaban algún grado de CMB, con un agujero occipital mayor de lo normal, siendo el número de pacientes el doble: 20 pacientes que presentan el CM en una posición muy baja y 10 pacientes en posición baja. La relación estadística es de  $p = 0,7169$ .

### **Nivel del cono medular**

El nivel del cono medular (NCM) se determinó en 57 pacientes mediante la medición en las proyecciones sagitales y transversales de la exploración de RM, tanto en  $T_1$  como en  $T_2$ . En 48 de estos pacientes (84,21%) se apreció un cono medular bajo (CMB), mientras que en el resto, 9 (15,79%), el CM estaba situado por encima del nivel del borde superior del cuerpo vertebral de  $L_1$  considerando como límite inferior de la normalidad para su ubicación según lo obtenido con 50 pacientes sin SM. La edad, en el momento del diagnóstico, no estuvo relacionada con la existencia de un CMB, ni con la gravedad del CMB, en los casos que presentaban una ubicación anormalmente baja del mismo.

### **Asociación de anomalías en la siringomielia idiopática**

Cuarenta y siete pacientes (88,67%) presentaron un descenso amigdalario junto con CMB. En el 77,78% de los casos con tronco cerebral sobrelevado coincide una posición muy baja del cono medular. Si agrupamos las alteraciones del tronco cerebral, es posible observar que el 44,23% de los individuos tienen el tronco cerebral anormal. Agrupando las alteraciones del tronco cerebral y el descenso de las amígdalas cerebelosas, se observa cómo el 51,92% de los pacientes con alteración combinada de estas estructuras exhibe un CMB. De los 30 pacientes que presentan la asociación de alteración del tronco cerebral y descenso amigdalario, el 70% presentan una posición del cono medular muy baja. Se observó una clara asociación entre el descenso amigdalario y las deformidades del IV° ventrículo ( $p = 0,0032$ ).

En referencia a la situación del tronco cerebral, un 57% de los pacientes tenían el tronco cerebral en posición ortotópica, un 26,9% lo tenían descendido y un 17,3% sobreleva-

**Tabla I.** Representación casuística y porcentual de las diferentes patologías morfológicas de la unión cráneo-vertebral en 55 pacientes afectados de SMI.

PMUCV	NP	Normal	Patológico
Ángulo basal	4	19 (34,54%)	32 (58,18%)
Anomalía clivus	1	26 (47,27%)	28 (50,90%)
Retroceso odon.	2	27 (49,09%)	26 (47,27%)
Impresión basilar	1	40 (72,72%)	14 (25,45%)
Imp. B. Tentorio	2	42 (76,36%)	11 (20,00%)

PMUCV: patologías morfológicas de la unión craneovertebral; NP: no precisado.

do. En cambio, el 61,53% de los pacientes presentaban un descenso del cerebelo, un 34,61% lo tenían en posición normal y un 3,84%, sobrelevado. No se apreció angulación del tronco cerebral en el 38,64% de los casos, mientras que ésta fue discreta en el 36,53% y marcada en el 25,0%. La CMG apareció colapsada en 50 pacientes (92,6%). En el 93% de los casos se determinó el ángulo basal, resultando que en el 58,18% de las mediciones este ángulo apareció agrandado. Se comprobó la existencia de una IMB en el 25,45% de los casos. La implantación del tentorio se consideró baja en 11 pacientes (20%), mientras que no se precisó en 2 casos (3,63%). En 28 pacientes (50,9%) se detectaron anomalías a nivel del clivus y en 26 (47,27%), RTO (Tabla I).

El 61,53% de los pacientes presentaron conjuntamente una alteración del IV<sup>o</sup> ventrículo y una posición baja del cono medular. De los 54 casos en los que se pudo precisar con claridad la presencia o no de angulación del tronco cerebral y el NCM, el 55% presentaban angulación del tronco y CMB. Se hallan 46 casos (90,9%) con colapso de la CMG, de los que el 69,56% presentan un cono medular en posición muy baja, aunque no existe una relación estadística entre CMB y colapso de CMG ( $p=0,091$ ).

En el grupo de pacientes en los que se pudo determinar el NCM se observó que el 25,45% tenían IMB ( $p=0,059$ ), en el 20% se observaba una implantación baja del tentorio ( $p=0,0579$ ) y en el 51,85% se asociaba la presencia de un clivus anómalo ( $p=0,0579$ ). Por otro lado, la proporción de pacientes con o sin RTO es prácticamente la misma, en este grupo de pacientes.

En el 66% de los casos en los que se pudo precisar el tamaño del agujero occipital, coincidió con un descenso acusado o moderado del cono medular y un agujero occipital mayor de lo normal, aunque sin significación estadística entre estas proporciones ( $p=0,7169$ ).

Existe una clara tendencia a que un intenso CMB se exprese rápidamente en la aparición de la sintomatología, a pesar de que existen 4 casos de CMB muy acusado de larga evolución.

## DISCUSIÓN

Las características demográficas de esta serie son parecidas a las obtenidas en otras casuísticas [21]. La mayoría de los pacientes (64,5%) no presentaron antecedentes patológicos relevantes, mientras que en el 18,6% de los casos se presen-

taron diversos antecedentes patológicos relevantes para la existencia de siringomielia. Esta ausencia de antecedentes patológicos corrobora que la siringomielia no es una entidad patológica subsidiaria de otra enfermedad sistémica.

A pesar de sólo presentarse malformaciones asociadas en 27 pacientes (11,68%) de los 231 afectados de SMI, cuando se presentan afectan con más frecuencia al raquis y cráneo. Esto nos puede indicar que el proceso que acaba en la SMI también puede ser causa o parte de las malformaciones a las que se asocia.

### Tracción medular en la platibasia

Un selectivo interés tiene el trabajo publicado por Roth [23], en 1972, donde se comenta que el desarrollo neurocraneoespinal sugiere un conflicto en el crecimiento, como causa de la ARCH y de la IMB. El curso ascendente y la elongación de las raíces cervicales superiores asociados a la ARCH, refleja el crecimiento anormal caudocraneal de la columna cervical. Esto es lo opuesto a la dirección normal craneocaudal del crecimiento, donde se incluye el cerebro, con descenso sesgado de las raíces cervicales. Este autor también comenta que debido a la existencia de una normal asincronía de crecimiento entre el neuroeje y el neurorraquis, en condiciones fisiológicas, de forma ocasional esta asincronía puede excederse de los parámetros normales. En estas circunstancias, el organismo, para minimizar las fuerzas generadas por esta tensión, hace que el neurorraquis recorra el camino más largo entre dos puntos, es decir, una trayectoria curva, dando una ESC. La ESCID sería el intento del neurorraquis por compensar la anormal asincronía de crecimiento entre el neuroeje y el neurorraquis (AACNN), mientras que la SMI sería la expresión lítica y cavitaria del fracaso de la médula espinal para aguantar, con una perfusión centromedular normal, la tracción por elongación y estricción del neuroeje, debido a una asincronía patológica o desproporcionada en el crecimiento entre el neuroeje y el neurorraquis. Más tarde Roth en 1981 llega al convencimiento de que 'sin la presencia de mielomeningocele, puede existir el mecanismo de tracción' [24].

Muhonen en 1992 [25], describe once casos menores de 16 años que presentan ARCH no asociada con mielodisplasia y ESC como mínimo de 15°. La curvatura progresó rápidamente en cuatro pacientes. En ocho niños se asoció a una hidrosiringomielia.

Según lo referido en la tesis de la AACNN las fases evolutivas de la SMI tendrían una evolución patocrónica en 8 fases [21], de las que las dos primeras afectarían especialmente a la PTB, RTO, KTC.

La primera fase consiste en la instauración de la AACNN o fuerza de tracción medular (FTM): el fenómeno de la asincronía en el crecimiento entre el neuroeje y el neurorraquis se produce de forma fisiológica, de tal modo que, en el individuo normal, los segmentos medulares lumbares y sacros ascienden cuatro segmentos vertebrales desde la tercera semana del desarrollo embrionario hasta la edad adulta, una vez terminado el crecimiento, cuando el cono medular se localiza, de forma fisiológica, a nivel del cuerpo de L<sub>1</sub>. Hay que considerar que el neuroeje y el neurorraquis proceden de hojas blastodérmicas distintas y que pueden estar influidos por factores independientes, constituyendo un terreno favorable para la aparición de la AACNN en la SM [24,26-28].

En la segunda fase aparecen los mecanismos de compensación, que intentan paliar la normal y la anormal asincronía. La columna vertebral, en un intento de acortar la distancia entre los dos puntos de tensión, el foramen mágnum y la tracción del epicono, se transforma en escoliótica. Por parte del neuroeje, se produce el descenso de las estructuras de la fosa posterior hacia el agujero occipital y, según sea el tamaño de éste y la tensión de tracción, se impactarán las amígdalas cerebelosas en el foramen mágnum o seguirán descendiendo hacia la cavidad vertebral cervical. Cuanto más grande es el agujero occipital, más fácilmente pasa el contenido de la fosa posterior hacia el espacio intrarraquídeo.

### *Tracción medular en la impresión basilar*

La afinidad de la SM a asociarse con frecuencia a malformaciones de la región cervicoccipital, junto con la ESCID, IMB, RTO, dan a la SM una atmósfera de enfermedad pluripatológica, que induce a no ser considerada como una entidad aparte. Por el contrario, se considera que puede estar en un contexto común. La SM sería, así, una forma de expresión de una enfermedad, o participar de un mismo mecanismo etiopatogénico con las otras manifestaciones a las que se asocia.

Según Barry [29], durante el trimestre central de la gestación, la columna vertebral aumenta más rápidamente que la médula espinal. El resultado del diferente índice de crecimiento con anclaje cefálico hace que la región lumbosacra se deslice cefálicamente junto al canal neural, con una concomitante elongación de las raíces nerviosas de la región lumbosacra, formándose la cauda equina. Esta tracción anormal, transmitida a la médula y cerebelo hacia el foramen mágnum, puede ser una simple explicación mecánica a la génesis de la ARCH. Al 96,3% de los pacientes afectados de SMI de nuestra casuística, se les detectó algún grado de descenso amigdalario. Desde Barry no se ha progresado en la etiopatogenia de los casos en los que existe una ARCH y no van acompañados de raquisquis.

La IMB supone una malformación de la estructura ósea que consiste en un desplazamiento de la porción superior del raquis hacia el interior del agujero occipital. Debido a su forma de 'telescopaje', sugiere la existencia de una fuerza axial transmitida a través de la columna vertebral, compatible con la fuerza axial que se da en la AACNN. Para su presentación, precisa de la existencia de una fuerza considerable y la suficiente inmadurez de la estructura ósea para que exista cierto índice de maleabilidad ósea para que se pueda actuar plásticamente deformando la unión craneocervical.

La existencia de una IMB se constató en una cuarta parte de los pacientes estudiados; 14 pacientes (25,45%) de 54 presentaban esta anomalía, pudiéndose precisar la existencia de IMB.

La hidrocefalia no parece jugar un papel causal en la SMI, más bien podría tratarse de una consecuencia o complicación de todo el proceso etiopatogénico que afecta a la SMI, y la fosa posterior pequeña sería más por falta del volumen cerebeloso desplazado hacia el agujero occipital, que por 'estenosis' de la fosa posterior. La ausencia de hidrocefalia, en los 231 pacientes con SM, supone el 82,46%, descartando cualquier conato de perseverancia, en atribuirle la génesis de la SM. Se sugiere considerar a la hidrocefalia como el resultado de la obstruc-

ción del paso del LCR por el enclave occipitocervical como consecuencia a la impactación de la porción inferior del encéfalo en el agujero occipital, impulsado hacia abajo por la 'fuerza de tracción medular', no relacionable a ninguna entidad, que hasta ahora se ha asociado a anclaje medular o '*tethered spinal cord*'. Este argumento se basa en dos conceptos: 'que el encéfalo cuando se desplaza hacia abajo bloquea la circulación licuoral a nivel del agujero occipital'. Como lo comenta Barry A. [29]: 'Cuando existe una impactación del tronco encefálico y se hernia en el agujero occipital, en los casos que existe el simple mecanismo de tracción, puede explicar las bases de un bloqueo a nivel del espacio subaracnoide del foramen mágnum'. Esto está de acuerdo con la teoría propuesta por Russell y Donald en 1935 [30].

Los pacientes afectados de SM presentan, en una de sus fases, una sintomatología típica del síndrome del agujero occipital, como lo han descrito Yasuoka en 1984 [31], Hecht en 1984 [32], quienes llegan al convencimiento de que la principal causa de las lesiones siringomiélicas, que presentan dos niños acondroplásicos es la estenosis del foramen mágnum. El tamaño del agujero occipital participa en las fuerzas que dificultan la herniación del cerebro. Ello no quiere decir que los que tengan el agujero occipital pequeño no hayan de tener un CMB, sino que tendrá más dificultad la 'fuerza de tracción medular' para expresarse como una anomalía en la ectopia del neuroeje a ambos niveles: aumentando la fuerza lateral, en forma de ESC; el componente de estricción, el superior, en forma de descenso de las amígdalas cerebelosas y a nivel inferior en forma del CMB.

Para Barnett en 1973 [33], 74 de sus 100 pacientes con SM no presentaban, en general, anomalías en la columna cervical. En 16 pacientes existía una fusión atlantoidoccipital. En un caso, el arco posterior del atlas era bífido y, en otro caso, había una hipoplasia de un cóndilo del occipital, con una malformación de la masa lateral del atlas. La radiografía de cráneo fue normal en 80 pacientes. En 12 pacientes existía IMB. Un caso con PTB sin IMB. En siete existen signos de hidrocefalia.

El conflicto establecido entre el ímpetu por crecer longitudinalmente del neuroarraquis se ve frenado y compensado por las inflexiones que el neuroeje transmite al neuroarraquis. Además, el mismo neuroarraquis se modifica según los principios de Heuter y Olkman (la presión aumentada en la placa de crecimiento epifisario retrasa su velocidad de crecimiento y la porción no sujeta a presión crece normalmente o comparativamente más) y el principio de Wolff (que redundaba en un aumento de densidad del hueso en crecimiento y maduro sometido a un aumento de presión, traducándose en un aumento de trabeculación y calcificación). Estos cambios en el crecimiento óseo influyen sobre la osificación endocondral y da por resultado una acuñaación de la vértebra. Se expresan, también, como una separación patológica del anillo vertebral epifisario siendo tan significativo de la ESC que Farkas [34] lo considera patognomónico.

De esta manera, la fuerza de compresión vertebral relacionada con el índice de crecimiento neuroeje-neuroarraquis y la FTM inciden en la constitución de la columna vertebral, pudiendo dar anomalías óseas como fusiones vertebrales, acuñaaciones, hemivértebras y otras; existe tendencia a alcanzar la significación estadística, con  $p=0,059$ . Esta aproximación a la correlación estadística podría deberse a que la IMB es una malformación que también se puede desarrollar en el adulto,

con la maduración osteocartilaginosa terminada, ya que no supone necesariamente una deformación ósea sino un telescopaje de la columna cervical en el agujero occipital.

### ***Tracción medular en el retroceso odontoideo***

El RTO se presentó en 26 pacientes (47,27%) de 53 precisados. El RTO, cuando supone el desplazamiento de estructuras osteoarticulares normales (y no existen alteraciones en la estructura ósea de la región pero sí en la malposición de éstas), puede indicar que la fuerza actuante se ha presentado con su mayor intensidad una vez ha terminado la maduración ósea.

El RTO participa con parecido principio como lo hace la ESC, cifosis y lordosis, 'no ganar altura a fuerza de incurvarse', y con ello minimizar la tracción del neuroeje. Así, mientras la ESC es la incurvación de predominio lateral, el RTO supone el desplazamiento en sentido anteroposterior del segmento vertebral C<sub>1</sub>-C<sub>2</sub>, al ser su porción anterior menos bioelástica que la posterior, constituida por las láminas y ligamentos amarillos. El desplazamiento lo hace hacia atrás, adoptando la actitud del 'extremo del arco tensado por la cuerda'.

Kobayashi et al [35] describen, mediante una exploración RM, la compresión de la médula oblongata y las arterias vertebrales en una ARCH, causando una sintomatología bulbar y cerebelosa por isquemia, debido a la compresión.

Se destaca que el 97,83% de los pacientes con SMI de esta serie poseen una cavidad siringomiélica con un componente cervical. Esta especial predilección por presentarse en el tercio superior de la médula también es comprobada por Aboulker [36] y Marés [37]. Todo ello va en favor de que en la región cervical se desarrollan buena parte de los mecanismos etiopatogénicos. Al mismo tiempo, contradice aquellas teorías que consideran la cavidad siringomiélica como el resultado de la acción de la hipertensión del LCR sobre las raicillas sensitivas posteriores [36,38-40], puesto que la hiperpresión del espacio subaracnoideo espinal, por mecánica de fluidos, ha de ser de la misma magnitud en todos los puntos de la médula espinal.

La proporción de pacientes con y sin RTO es prácticamente similar. Ello no implica necesariamente que no estén relacionados etiopatogénicamente, ya que la presencia de un tercer factor como la edad, para su presentación, puede determinar su aparición, de tal forma que la SMI, que se expresa en los primeros años y de marcada intensidad en la desproporción del crecimiento neurovertebral, tiene la posibilidad de expresarse con el RTO. Por el contrario, aquella SMI que se expresa más tarde y de menor intensidad en la desproporción del crecimiento neurovertebral, dará menos frecuentemente el RTO. Por esta razón, la distribución estadística a dos bandas puede darnos un valor algo anodino, ya que la mitad de pacientes presentan RTO con una distribución parecida a la otra mitad de pacientes sin RTO.

### ***Cambios mecánicos en la inflexión del neurorraquis, escoliosis, lordosis, cifosis, rotoescoliosis***

La fuerza de tracción medular (FTM), debido a un crecimiento desproporcionado del neurorraquis con respecto al

neuroeje, genera una fuerza mecánica de tracción desde el sacro que se transmite por el filum terminale hasta la masa encefálica, anclada por la tienda del cerebelo con la angostura del agujero mesencefálico y la angostura del agujero occipital.

El conjunto craneovertebral sometido a la FTM se puede representar por zonas, planos y ángulos que ayudan a representar la forma en que los modifica dando las diferentes malformaciones.

Establecida la tracción medular, el neuroeje transmite esta tracción a las estructuras que lo limitan. Unas estructuras son tegumentos como la tienda del cerebelo, otras óseas como el clivus y el agujero occipital. Ofrecen resistencia a la FTM según su textura y morfología.

Cranealmente la fuerza de tracción medular (FTM) se apoya en los peñascos y las clinoides posteriores donde se inserta la tienda del cerebelo, exactamente en el vértice del ángulo basal, primer ángulo de relajación de la FTM; al abrirse se establece la PTB. Le sigue el clivus que mediante su deformación contribuye a minimizar la distancia peñasco-sacro, estructura de gran relevancia por ser el anclaje máximo en el libre deslizamiento del neuroeje. El tamaño del agujero occipital condiciona el comportamiento herniario: si es amplio las estructuras de la fosa posterior, las amígdalas cerebelosas, transitan olgadas dando malformaciones de Arnold-Chiari; si el agujero es de tamaño medio y sólo deja pasar en parte el contenido de la fosa posterior, parte de ésta tendrá que ascender para dejar pasar a la otra parte y luego podrá seguir descendiendo; si el agujero es pequeño y no deja pasar el contenido de la fosa posterior, la FTM provocará el 'efecto ancla' con la deformación del agujero occipital hacia adentro al impactarse contribuyendo las masas de los hemisferios cerebelosos a deformar más en sentido caudal las inmediaciones del agujero occipital, generando la convexobasia o impresión basilar (IMB).

La unión cráneo-cervical forma el primer ángulo que presenta tres sentidos de inflexión: el anteroposterior, el lateral y el rotatorio. La inflexión anteroposterior se realiza disminuyendo el ángulo clivus-odontoides (RTO) que fisiológicamente es en flexión. La inflexión lateral, a ambos lados y la rotatoria se producen según predominancias morfológicas y mecánicas.

La zona de inflexión cervical presenta también tres sentidos de deformación: el anteroposterior, el lateral y el rotatorio. El anteroposterior puede ser en lordosis aumentando la fisiológica, en cifosis o en cifoescoliosis. La cifosis contribuye a disminuir en mayor medida la altura de la columna cervical al favorecer el colapso discal. La inflexión lateral a ambos lados se produce según predominancias morfológicas y mecánicas. La inflexión rotatoria tiene tendencia a seguir el sentido que permiten las articulaciones posteriores.

El ángulo de inflexión cervicodorsal supone el tránsito entre las curvas dominantes en la zona cervical y la dorsal. Su tendencia es a la cifosis aumentando la actitud fisiológica.

La zona de inflexión dorsal presenta tres sentidos: el anteroposterior, el lateral y el rotatorio. El anteroposterior es siempre en cifosis aumentando la fisiológica existente. La inflexión lateral a ambos lados, según predominancias morfológicas, de lateralidad y mecánicas, aquí de más proporción que en las otras zonas por ser la zona de máxima aplicación de la fuerza lateral descompuesta de la FTM; es



la zona más amplia, y la que posee menos musculatura paravertebral. La inflexión rotatoria tiene tendencia a seguir el sentido que permiten las articulaciones posteriores. El ángulo de inflexión dorsolumbar supone el tránsito entre las curvas dominantes en la zona dorsal y la lumbar. Su tendencia es a la cifosis aumentando la actitud fisiológica.

La zona de inflexión lumbar presenta tres sentidos: el anteroposterior, el lateral y el rotatorio. El anteroposterior puede ser en lordosis aumentando la fisiológica, en cifosis o en cifoesciosis, estas dos últimas muy raras. La inflexión lateral a ambos lados según predominancias morfológicas y mecánicas. La inflexión rotatoria tiene tendencia a seguir el sentido que permiten las articulaciones posteriores.

El ángulo de inflexión lumbosacro supone el tránsito entre las curvas dominantes en la zona lumbar y la sacra. Su tendencia es a la lordosis aumentando la actitud fisiológica. Es la inflexión con menos trascendencia y también la de hallazgo más frecuente, especialmente en mujeres donde es más frecuente la ESC.

### ***Sentido de rotación de la unidad vertebral según la orientación de las articulaciones posteriores***

El segmento anterior de las vértebras, el cuerpo vertebral junto con el disco intervertebral generan un moderado impedimento a la inflexión y a la rotación de las unidades vertebrales, comparado con el segmento posterior de la unidad vertebral condicionado por las carillas articulares que actúan a modo de guía para el desplazamiento de toda la unidad vertebral en todos los sentidos. Cuando la FTM desplaza al neuroeje hacia el receso lateral del lado cóncavo del agujero vertebral, desplaza también los puntos de apoyo mecánico de la fuerza en cada unidad vertebral, se apoya y guía el movimiento de la articulación interapofisaria próxima de tal modo que la orientación de la carilla articular es la que determina el sentido de giro de la unidad vertebral. Si la carilla articular de la articulación interapofisaria (CAIA) inferior tiene una posición neutra se minimizará la rotación de la unidad vertebral. Si la CAIA está orientada hacia el canal vertebral, la vértebra superior rotará hacia ella. Si la CAIA mira hacia afuera, la dirección del giro será hacia la CAIA contralateral.

Es significativo que el 72,97% de los pacientes afectos de SMI, de esta serie, presenten ESCID, parecido resultado al obtenido por Williams 72,97% [41], argumento que incrementa cómo esta enfermedad puede ser consecuencia o formar parte del mismo mecanismo etiopatogénico que la SMI. También es sugestiva la diferencia topográfica entre la SMI, donde su segmento de mayor incidencia es la región cervical, mientras que para la ESCID es el segmento dorsal. En la región vertebral dorsal, segmento intermedio de la columna vertebral, es donde puede darse una compensación más pronunciada al acortamiento entre los dos extremos vertebrales: el craneocervical y el lumbosacro, siendo la zona donde se aplica con mayor intensidad la fuerza lateral de 1,87 newtons por cada 50 mm de CMB [21].

El 74,07% de los pacientes afectos de SMI que presentan ESCID tienen el CMB. Mientras que el resto, es decir, el 25,93% de los pacientes con SMI y que presentan ESCID no tienen el CMB. Todo ello puede significar que el CMB traduce la inten-

sidad de la afectación en el crecimiento neurovertebral que, a su vez, solicitará realizar a la columna vertebral la escoliosis.

### ***Tracción medular en el kinking del tronco cerebral***

El KTC es una entidad a tener en cuenta por su frecuente presentación: en un 61,53% de 52 pacientes se pudo valorar su existencia. El KTC es la expresión de la huella que realiza el clivus y el extremo superior de la columna vertebral al deformarse por la PTB, la IMB, el RTO y la ARCH. A la deformación del tronco cerebral por adaptación obvia al continente óseo, se le añade la deformación secundaria al efecto de la fuerza de tracción sobre el tronco cerebral mediada por la bioelasticidad de la médula espinal.

La aparición de la enfermedad en edades tempranas, su evolución de carácter crónico y según en qué estado se encuentre la maduración definitiva de la columna vertebral y de los tejidos, conllevarán una menor o mayor deformación de la región cervical alta y, con ello, la modulación de la intensidad del KTC.

Existen otros muchos parámetros intermedios entre la magnitud del CMB y la deformación del IV° ventrículo, que pueden hacer parecer como errática una relación estadística de pocos casos, en los que se puedan valorar ambos parámetros. Como condicionantes intermedios, entre el IV° ventrículo y el CM, existe: la intensidad de asincronía de crecimiento neurovertebral, la ESC como mecanismo de absorción de la fuerza de tracción, el tamaño del agujero occipital (condicionado a su vez por otros como: IMB, RTO, compresiones vasculares, sexo, edad...), el tamaño de la fosa posterior, instauración de la dificultad de drenaje del LCR a través de los agujeros de Magendie y Luscka, abertura del conducto del epéndimo, como única salida del LCR ante la angostura de los agujeros de Magendie y Luscka. Se genera además una siringohidromielia, si la compresión extrínseca del tronco cerebral lo permite.

Las alteraciones del IV° ventrículo como parte del tronco cerebral se presentó en el 62,7% de los 231 pacientes de esta serie con SMI, significando realmente una alteración frecuente, y de su relación con la SMI se puede aventurar un contexto sindrómico común.

## **CONCLUSIONES**

Las deformaciones observadas en la IMB, PTB, RTO, KTC pueden ser el resultado de la aplicación de una fuerza axial, consecuencia a una anormal asincronía entre el neuroeje y el neurorraquis aplicada sobre el estuche óseo craneovertebral, con múltiples resultantes condicionadas a los múltiples puntos de aplicación y diferentes resistencias por las diversas morfologías, texturas y mecanismos de compensación del neurorraquis y neuroeje.

La magnitud de las deformaciones puede relacionarse con la intensidad de la fuerza de tracción y el momento de su aplicación, cuanto más intensa y temprana es su aplicación mayor relevancia tienen las manifestaciones óseas.

Por último, la IMB, PTB, RTO, KTC parecen tener causa común con la SMI, la ESCID y la malformación de Arnold-Chiari [21].

## BIBLIOGRAFÍA

1. Chamberlain WE. Basilar impression (platybasia): bizarre developmental anomaly of occipital bone and upper cervical spine with striking and misleading neurologic manifestations. *Yale J Biol Med* 1939; 11: 487-496.
2. Matson DD. Neurosurgery of infancy and childhood. Charles C Thomas 1969; 7: 119-121.
3. Pedro-Pons A. Patología y clínica médicas. Enfermedades del sistema nervioso. Salvat editores 1974; IV: 489-492.
4. Solé-Llenas J, et al. Diagnóstico Neurorradiológico. Toray 1967; 130-139.
5. Scoville WB, Sherman IJ. Platybasia. Report of ten cases with comments on familial tendency, a special diagnostic sign, and the end results of operation. *Ann Surg* 1951; 133: 496-502.
6. Gustafson WA, Olberg E. Neurologic significance of platybasia. *Arch Neurol & Psychiat* 1940; 44: 1184-1198.
7. Ray BS. Platybasia with involvement of the central nervous system. *Ann Surg* 1942, 116: 231-250.
8. Estienne C. La Dissection du corps humain. Fister JB, ed. Paris: Simon de Colines 1973-1546; 3.
9. Portal A. Cours d'anatomie médicale. Gimeno A, ed. Paris: Badouin, 1973; 1803.
10. Olliver d'Angers ChP. Traité de la Moelle épinière et ses maladies. Foster JB, ed. Paris: Chez Crevot, 1973; 1827; 178.
11. Schütze F. Ueber spalt, hohlen und gliobildung im rückenmark und in der medulla oblongata. *Virchows Archiv* 1882; 87: 510.
12. Gowers WR. A manual of diseases of the nervous system. Londres: Churchill, 1886.
13. Zager EL, et al. Acute presentations of syringomyelia. Report of three cases. *J Neurosurg* 1990; 72: 133-138.
14. Chiari H. Über veränderungen des kleinhirns infolge von hydrocephalie des grosshirns. *Deutsche Medicinische Wochenschrif*, 1891; 17: 1172.
15. Gardner W, Goodall RJ. The surgical treatment of Arnold-Chiari malformation in adults. *J Neurosurg* 1950; 7: 199.
16. Gardner W, Abdullah A, MacCormack LJ. Varying expressions of embryonal atresia of fourth ventricle in adults: Arnold-Chiari malformation, Dandy-Walker syndrome, 'arachnoid' cysts of cerebellum and syringomyelia. *J Neurosurg* 1957; 14: 591-607.
17. Gardner W, Angel J. The mechanism of syringomyelia and its surgical correction. *Clinics in Neurosurgery* 1958; 6: 31.
18. Gardner W. Anatomical features common to the Arnold-Chiari and Dandy-Walker malformations suggest a common origin. *Clev Clin Quant* 1959; 26: 206.
19. Gardner W, et al. Terminal ventriculostomy for syringomyelia. *J Neurosurg* 1977; 46: 609-617.
20. Gardner W. Hydrodynamic mechanism of syringomyelia: its relationship to myelocoele. *J Neurol Neurosurg Ps* 1965; 28: 247-249.
21. Royo-Salvador MB. Aportación a la etiología de la siringomielia. Tesis doctoral. Facultad de Medicina. Universidad Autónoma de Barcelona, 1992.
22. Royo-Salvador MB. Siringomielia, escoliosis y malformación de Arnold-Chiari idiopáticas. Etiología común. *Rev Neurol (Barc)* 1996; 24: 937-959.
23. Roth M. Das relative osteo-neurale Wachstum I-III. *Gregenbaurs Morph Jahrb* 1972; 117: 232-255, 312-334, 421-440.
24. Roth M. Idiopathic scoliosis from the point of view of the neuroradiologist. *Neuroradiology* 1981; 21: 133-138.
25. Muhonen MG, et al. Scoliosis in pediatric Chiari malformations without myelodysplasia. *J Neurosurg* 1992; 77: 69-77.
26. Roth M. Idiopathic scoliosis caused by a short spinal cord. *Acta Radiol Diagn* 1968; 7: 257-270.
27. Roth M. Idiopathische Skoliose: eine sonderform der vertebro-neuralen. Wachstumsdisproportion. *Z Orthop* 1969; 109: 37-46.
28. Roth M, et al. Morphogenesis of the spinal canal, normal and stenotic. *Neuroradiology* 1976; 10: 277-286.
29. Barry A, Pattern BM, Stewart BH. Possible factors in the development of the Arnold-Chiari malformation. *J Neurosurg* 1957; 14: 285-301.
30. Russell DS, Donald C. Mechanism of internal hydrocephalus in spina bifida. *Brain* 1935; 58: 203.
31. Yasuoka S, Takakura K. Proporsal for the definition of foramen magnum syndrome-foramen magnum, tumor and abnormalities. *No To Shinkei* 1983; 35: 1001-1007.
32. Hecht Jacqueline T, et al. Long-term neurological sequelae an achondroplasia. *Eur J Pediatr* 1984; 143: 58-60.
33. Barnett HJM et al. Non communicating siringomyelia. *WB Saunders Comp Ltd*, 1973 b; 2.
34. Farkas A. The pathogenesis of idiopathic scoliosis. *J Bone Joint Surg* 1954; 36: 617.
35. Kobayashi T, Ogawa A, Kameyama M, et al. Chiari malformation with compression of the medulla oblongata by the vertebral arteries. *J Neurosurg* 1992; 77: 307.
36. Aboulker J. La syringomyélie et les liquides intrarachidiens. Paris: Masson, 1979.
37. Marés R. Aportación de la resonancia magnética al estudio de la siringomielia. Correlaciones clínico-morfológicas y precisiones fisiopatológicas. Tesis doctoral, 1988.
38. Williams B. Current concepts of syringomyelia. *BR J Hosp Med* 1970a; 4: 331.
39. Ball MJ, Dayan AD. Pathogenesis of syringomielia. *Lancet* 1972; 2: 799-801.
40. Cervós-Navarro J, et al. Connective tissue in pericapillary spaces of the human spinal cord. *Acta Neuropathol* 1973; 24: 178-183.
41. Williams B. Orthopaedic features in the presentation of syringomyelia. *J Bone Joint Surg* 1979b; 61: 314-323.